193
Lane Medical Libra

Die Prothese nach operativem Eingriff am Oberkieferkörper

Inaugural-Dissertation

zur
Erlangung der Doktorwürde
einer
Hohen Medizinischen Fakultät
der
Vereinigten Friedrichs-Universität
Halle-Wittenberg.

Vorgelegt von
Hans Joachim Zarges
Zahnarzt aus Burg/M.

Buchdruckerei der Hallischen Nachrichten, Halle (Saale)
1933

Referent: Priv.-Doz. Dr. Brandt.

Die Prothese nach operativem Eingriff am Oberkieferkörper.

Nicht selten wird der Zahnarzt vor die Aufgabe gestellt, einen Defekt des Oberkieferkörpers durch eine Prothese zu schließen. Es kommen hier in Frage zunächst Mißbildungen, wie zum Beispiel die Scheilo-gnatho-palato-schisis und die Scheilo-gnatho-palato-urano-schisis; ferner künstlich geschaffene Defekte, die ihre Ursache in den meisten Fällen in der operativen Entfernung maligner Tumoren des Oberkiefers haben.

Bei Gaumenspalten trachtet man nach Möglichkeit danach, den Defekt operativ zu schließen. Das ist am erfolgreichsten, wenn die Operation zwischen dem zweiten und fünften Lebensjahr geschieht. — Die Aussicht für die Operation ist natürlich um so günstiger, je schmaler die Gaumenspalte und je reichlicher die Weichteile sind. Liegt der Fall umgekehrt, so ist meist ein Mißerfolg infolge Ausreißens der Nähte unvermeidlich. — Hier beginnt dann das Arbeitsfeld für den Zahnarzt.

Wenn die Operation erfolglos war, oder wegen des Alters des Patienten nicht mehr durchzuführen ist, dann bleibt als einzige Möglichkeit, den Defekt zu schließen, der Obturator.

Zunächst ist zu untersuchen, ob der Zeitpunkt für die Durchführung der prothetischen Versorgung geeignet ist. Infolge des raschen Wachstums des kindlichen Kiefers müßte der Obturator wiederholt umgeändert werden. Das ist aus wirtschaftlichen Gründen nicht gut durchführbar. Da außerdem das Milchgebiß bei der Befestigung der Prothese Schwierigkeiten bereiten würde, wird man erst nach dem zehnten bis zwölften Lebensjahre die Anfertigung eines Obturators vornehmen.

Ganz anders als bei der Gaumenspalte liegt der Fall dagegen bei den Defekten nach operativen Eingriffen am Oberkiefer. — Mit der totalen oder partiellen Oberkiefer-Resektion entsteht eine Ver-

bindung zwischen Mund- und Nasenhöhle. Der Verschluß dieses Defektes ist indiziert wegen Behinderung der Nahrungsaufnahme, wegen der eintretenden Sprachstörung, wegen der mangelhaften Funktion des Kauaktes und wegen der Entstellung des seines Gerüstes beraubten Gesichtes. Während Mißbildungen der Natur relativ leicht operativ zu heilen sind, wenn man ihnen nur den Weg weist, pflegen sich künstlich geschaffene Defekte infolge des granulierenden Narbengewebes nur sehr schwer operativ beeinflussen zu lassen.

Da in den meisten Fällen von Resektionen des Oberkiefers zum Ersatz von Zähnen von vornherein eine Gaumenplatte nötig ist, die relativ leicht zu einer „Resektions-Prothese" ausgearbeitet werden kann, so muß man sich in erster Linie klar werden, ob man mit einer gutsitzenden Prothese den völligen Verschluß des Defektes erreichen kann. Wenn dieses der Fall ist, so sieht Lexer keine Veranlassung zu einer Plastik. Er kann sich auf Grund seiner langjährigen Erfahrungen nicht mit den von Rosenthal aufgestellten Grundsätzen einverstanden erklären.

Rosenthal fordert, daß das Endziel jedes Behandlungsplanes der autoplastische Wiederaufbau sein soll! Er erreicht das durch einen doppelt überhäuteten Lappen vom Oberarm, der in der zweiten Sitzung durch einen Schlitz im Bereich der Resektionswunde in den Mund gebracht wird. Diese Operation ist natürlich kontraindiziert bei hohem Alter des Patienten und bei malignen Tumoren wegen Rezidivgefahr.

Wie erwähnt, hält Lexer die Plastik nur dann für angezeigt, wenn der Gaumendefekt aus irgendeinem Grunde nicht gut und zuverlässig durch eine Prothese verschlossen werden kann. Ferner ist ein großer Vorteil der Prothese der, daß die Wundhöhle offenbleibt. Man kann so etwa auftretende Rezidive schon in ihrem Beginn entdecken und durch Excision, mit dem Thermokauter oder durch Diathermie beseitigen. Das ist so leicht auszuführen, daß man dem Patienten die Gefährlichkeit eines solchen Rezidives verheimlichen kann. So braucht er sich keine unnötigen Sorgen über seinen Zustand zu machen.

Wegen der verstümmelnden Wirkungen einer Kiefer-Resektion gehörten früher diese Operationen bei den Patienten zu den gefürchtetsten chirurgischen Eingriffen. Heute sind wir imstande, vermittels der Resektions-Prothese die postoperativen Entstellungen ganz erheblich zu mildern, ja sogar zu vermeiden. — Pichler berichtet von zwei seiner Patienten, die ihren Angehörigen subtotale Oberkiefer-Resektionen, die allerdings ohne äußere Hautschnitte ausgeführt waren, dauernd verheimlichen konnten.

Bahnbrechend waren hier die Immediat-Prothesen von Claude Martin, die gleich anschließend an die Operation in die frische Wunde gelegt werden. Sie verhindern von vornherein starke Schrumpfungsprozesse, die man sonst nachträglich mit vielen Mühen beseitigen mußte. — Über das Für und Wider des Immediat-Ersatzes herrscht heute noch Uneinigkeit bei den Chirurgen. Es wird teilweise dagegen eingewendet, daß das Einbringen dieses Fremdkörpers in die frische Wunde die Heilung erschweren und die Infektionsgefahr erhöhen müsse. Aus diesem Grunde leiten einige französische Autoren (Hautant, Monodet, Verger) die prothetische Behandlung erst nach Abheilung der Wunde nach zwei bis sechs Monaten ein.

Pichler kann diese Ansicht nicht teilen, da die Patienten durch die stark gestörte Funktion unnötigerweise lange Zeit gequält werden. Überhaupt hat er sowie Entin, K. Witzel u. a. festgestellt, daß die Immediat-Prothese den besten Wundverband im Munde darstellt. Da die Wunde sonst nur langsam von den Rändern her mit Epithel überwachsen wird, kann man die Epithelisierung mit gutem Erfolge beschleunigen, indem man vermittels der Immediat-Prothese und eines Stentskloßes Thiersch-Lappen auf der Wundfläche fixiert. Dadurch wird eine gute Wundversorgung und ein gewisser Schutz gegen Infektion erzielt. Die Schrumpfung der Narbe wird in hohem Maße verhindert, und die Heilungsdauer abgekürzt. Die Patienten können mit Hilfe der Immediat-Prothese in gewöhnlicher Weise ihre Nahrung zu sich nehmen und sind mitunter schon am dritten Tage nach der Operation außer Bett.

Während die ursprüngliche Immediat-Prothese nach Martin dem resezierten Knochenstück des Oberkiefers vollkommen an

Größe entsprach, also einen Kautschukkloß darstellte, der allerdings zum Sekretabfluß von einem Röhrensystem durchzogen war, benutzt die deutsche Schule zu diesem Zwecke nur eine schalenartige Platte, die von der Mundhöhle aus der Narbenschrumpfung entgegenwirken soll. Diese Platte, die ungefähr im rechten Winkel mit der Gaumenplatte verbunden ist, wird durch Tamponade in der richtigen Lage gehalten.

Eine andere Art der Immediat-Prothese, die ich nur ganz kurz erwähnen will, ist die von Entin, der Versuche mit aufblasbaren pneumatischen Prothesen anstellte. Diese pneumatischen Prothesen sind nur da indiziert, wo es sich um Höhlen runder, zylinder- oder kegelförmiger Gestalt handelt.

Die Immediat-Prothese kann gleichzeitig die Grundlage für die Dauer-Prothese abgeben; eine Methode, die von Ernst, Hauptmeyer, Pichler, Schröder, K. Witzel u. a. angegeben ist.

Den Unterschied zwischen Immediat- und Dauer-Prothese definiert Pichler folgendermaßen: „Als Resektions-Prothese bezeichnet man jeden Fremdkörper, der zu dem Zwecke in den Mund gebracht wird, um die durch Kiefer-Resektion gestörten Funktionen oder einen Teil derselben zu ersetzen; als Immediat-Prothese einen solchen Apparat, der sogleich nach der Resektion, also gewöhnlich noch intra operationem eingesetzt wird, ganz gleich, ob er den Knochen nur vollständig, oder nur teilweise, oder garnicht ersetzt, ob er direkt am Knochenstumpfe befestigt wird oder an den Zähnen, oder ob er auch selbst Zähne trägt.“

Wenden wir uns nun der technischen Ausführung der Prothesenarbeiten zu, und entsprechend der natürlichen Reihenfolge zunächst der Anfertigung der Immediat-Prothese. Die Brauchbarkeit der Immediat-Prothese und somit auch der Dauer-Prothese wird in hohem Maße gesichert, wenn die Zusammenarbeit von Chirurg und Zahnarzt sofort mit der Indikation für die Resektion einsetzt. Das ist um so mehr geboten, da diese Arbeiten individuell von Fall zu Fall durchdacht werden müssen. Die Immediat-Prothese soll fertig sein, ehe zur Operation geschritten werden soll. Aus diesem Grunde kommen wegen der Dringlichkeit der meisten Oberkiefer-

Resektionen nur einfach anzufertigende Immediat-Prothesen in Frage. Der Arbeitsgang ist folgender:

Man nimmt vor der Resektion in normaler Weise Abdruck von beiden Kiefern. Auf dem hergestellten Modell wird nun der Teil, der reseziert werden soll, so radiert, daß er wie ein normaler zahnloser Oberkiefer aussieht. Für dieses Modell wird eine Kautschukplatte mit zweckentsprechender, fester Klammerverankerung angefertigt. Der Wert dieser Immediat-Prothese wird bedeutend erhöht, wenn sie gleich in Artikulation zum Unterkiefer stehenden Zahnersatz trägt. Außer der besseren Funktion hat dies noch den Vorteil der günstigen Wirkung auf die Psyche des Patienten. Da die Klammerbefestigung der Platte für die erste Zeit oft nicht ausreicht, kann man sie durch Ligaturen aus Draht oder Seide unterstützen.

Vor der Operation ist ferner das Gebiß zu sanieren, d. h. unbrauchbare Zähne bzw. Wurzeln sind zu extrahieren, kariöse Höhlen zu füllen, Zahnstein zu entfernen. Die Zähne, die zur Verankerung der Prothese mit Hilfe von Klammerkonstruktionen dienen sollen, sind zu überkronen. Einige Autoren (Schröder, Möhring) fordern, daß prinzipiell alle noch vorhandenen Zähne mit Kronen versehen werden sollen mit Rücksicht auf die Notwendigkeit ihrer Erhaltung für den guten Sitz der Prothese. Selbstverständlich sind ganz starre Verbindungen zwischen Prothese und Zahnsystem zu vermeiden. Hauptmeyer gibt aus diesem Grunde eine Befestigung mit Schiebervorrichtung an, die er mit der Prothese durch ein Gelenk verbindet. Gute Dienste leistet hier auch die Verankerung mit dem sogenannten Gilmore-Reiter; das habe ich selbst an einer von Axhausen gefertigten Resektions-Prothese feststellen können.

Infolge der Dringlichkeit der Resektionen wird man in den meisten Fällen diese Arbeiten bis zur Herstellung der Dauer-Prothese verschieben und sich provisorisch behelfen. Jedenfalls soll der Chirurg dem Zahnarzt für die notwendigen Vorbereitungen Zeit lassen, umgekehrt darf aber der Zahnarzt mit seinen Arbeiten die Operation nicht allzusehr verzögern.

Nach guter Heilung der Operationswunde beginnt man nach der oben erwähnten Methode von Ernst, Hauptmeyer, Pichler, Schröder u. a. die Herstellung der Dauer-Prothese aus dem Immediat-Ersatz. — Ernst fordert, daß man mit der Anfertigung des definitiven Ersatzes möglichst schon nach zehn Tagen beginnen solle. Dieser Termin erscheint wegen der noch nicht vollkommenen Vernarbung der Wunde etwas früh. Wenn die Immediat-Prothese gut befestigt ist und auch Zahnersatz trägt, so ist solche Eile nicht vonnöten.

Wenn aus Zeitmangel oder anderen Gründen vor der Operation auf die Anfertigung von Kronen und Geschieben verzichtet worden war, so ist das zunächst nachzuholen. Sind die nötigen Geschiebe und andere Befestigungsmittel an der Immediat-Prothese angebracht bzw. eine neue Platte mit den entsprechenden Verankerungen hergestellt, dann wird auf sie in der Gegend der Defektränder schwarze Guttapercha aufgetragen, bis sich diese scharf abprägen, und allmählich ein exakter Abschluß zwischen Mund- und Nasenhöhle erreicht wird. Außerdem muß man an der fazialen Wand soviel Guttapercha auftragen, bis hierdurch die normale Gesichtsform wiederhergestellt ist. — Wenn diese Prothese während längerer Zeit allen funktionellen und kosmetischen Anforderungen genügt, so wird der Aufbau aus Guttapercha durch festen Kautschuk ersetzt. — Nach einigen Autoren soll der Kautschukkloß den Defekt nicht vollkommen ausfüllen, sondern nur so groß sein, daß er das äußere Gesicht und den Bulbus in genügender Weise stützt und die Defektränder abdichtet. Er darf natürlich die Nasenatmung auf keinen Fall behindern.

Pichler hält eine vollkommene Ausfüllung der Wundhöhle für nötig. Seine Prothese erhält demgemäß eine knollige Birnenform und wird auf diese Weise von den umgebenden Weichteilen getragen.

Von diesem beschriebenen Arbeitsgang unterscheidet sich die Methode von Ernst ein wenig. Er nimmt zur Herstellung der definitiven Prothese noch einmal Abdruck, währenddessen die Wundhöhle austamponiert wird. Den Defekt in dem erhaltenen Modell baut er mit Stents auf zur Form eines zahnlosen Oberkiefers.

Am distalen Defektrande muß bei totaler Resektion der Stentsaufbau etwas unter dem Defektrande liegen. Das ist deshalb notwendig, damit der distale Rand der fertigen Prothese den distalen unteren Defektrand nicht überragt. Andernfalls würde bei den Aufwärtsbewegungen des weichen Gaumens beim Schluckakt ein Spalt entstehen, durch den Speisereste in den Nasenrachenraum hinaufgelangen können. Nachdem man sich ein Wachsmodell der Prothese hergestellt und auch eine sorgfältige Bißprobe genommen hat, bei der man jede Verschiebung des Wachsmodelles im Munde wegen der dadurch entstehenden Fehler der definitiven Prothese vermeiden muß, öffnet man den Defekt auf der Gegenseite des Gipsmodelles und gießt ihn von hier aus mit Gips voll, nachdem man den Stentsaufbau vorher entfernt und das Wachsmodell in der richtigen Lage auf dem Gipsmodell festgewachst hat. Auf diesem Modell vulkanisiert man dann die Dauer-Prothese. Die Herstellung des Kautschukkloßes geschieht in der oben erwähnten Weise.

Um das Gewicht der Prothese zu mindern, kann man den Kautschukkloß hohl gestalten. Dazu bedient man sich verschiedener Methoden. Bei kleinen Defekten vulkanisiert man ihn um einen Kern aus Kork. Wenn der Defekt größer ist, benutzt man feuchtes Bimssteinpulver, das man später nach der Vulkanisation durch ein Loch ausspült. Diese Öffnung verschließt man anschließend mit einem angewärmten konischen Stück Hartkautschuk.

Gelegentlich muß man an der Berührungsstelle mit der Mündung des Ductus parotideus eine Rinne in die Prothese machen, um dem Sekret einen ungehinderten Abfluß in die Mundhöhle zu verschaffen.

Wenn auch die Orbitalplatte reseziert wurde, muß die Prothese häufig aus zwei Teilen hergestellt werden, da sie sonst nicht durch die enge Mundöffnung eingeführt werden kann. Pichler teilt in solchen Fällen die Prothese in Gaumenplatte und Aufbau. Er verbindet beide Teile durch eine Art freies Scharnier und einen Hakenverschluß; eine Verbindung, die vom Patienten mit Leichtigkeit im Innern der Mundhöhle geschlossen und gelöst werden kann. — Eine andere Lösung in solchen Fällen ist es, den Obturatorteil aus

weichbleibendem Kautschuk herzustellen. Diese Methode hat aber den Nachteil, daß die Haltbarkeit des Weichkautschuks nur sehr begrenzt ist.

Wenn der „Defektteil" der Prothese abnehmbar ist, so kann man in ihm mit Leichtigkeit zur Nachbehandlung eine Radium-Kapsel anbringen. Die Radiumstrahlen haben sich nach Angabe verschiedener Autoren in der Therapie maligner Neubildungen ganz gut bewährt. Doch konnte Pichler an Hand von ungefähr 200 Fällen feststellen, daß die unbestrahlten Fälle günstiger abschließen, als die bestrahlten. Er hat daher in letzter Zeit von Bestrahlungen Abstand genommen.

Ein Fall von prothetischer Versorgung eines Operations-Defektes am Oberkiefer wurde mir von Herrn Prof. Dr. Lotsch in liebenswürdiger Weise zur Verfügung gestellt.

Es handelt sich um den Patienten R. N. Alter 34 Jahre. Familienanamnese ohne Befund. Der Patient hatte als Kind mehrfach Anginen. Tonsillektomie. — 1920 erwarb er eine Syphilis. Er wurde antisyphilitisch behandelt. 1929 Oberkiefer-Resektion wegen Lympho-Sarkoms. Auf die Resektion möchte ich etwas näher eingehen! Durch die histologische Untersuchung (Prof. Ricker) wurde festgestellt, daß die Schleimhaut des Nasenseptums und des Gaumens bzw. des Nasenbodens verändert war im Sinne einer atypischen lymphatischen Neubildung. Es lag also ein Lympho-Sarkom vor, dessen Radikal-Operation angezeigt war. Die Operation wurde von Herrn Dr. Ohnacker in der städtischen Ohren-Klinik Magdeburg-Sudenburg ausgeführt: Resektion des rechten harten Gaumens bis an den 2. Molaren heran, eines Teiles des linken, und Resektion der rechten medianen Kieferhöhlenwand mit Muscheln und des Septum nasi. (S. Fig. 1.)

Im Anschluß an die Resektion erhielt der Patient eine Immediat-Prothese. Da der Operation auch die Cartilago septi nasi zum Opfer gefallen war, hatte der Patient eine häßliche Plattnase bekommen, deren rechter Flügel höher stand als der linke. Außerdem stellten sich nach einiger Zeit Narbenschrumpfungsprozesse ein, durch die die Oberlippe nach oben gezogen wurde. Diese Ver-

ziehung bewirkte wiederum, daß die Schneidezähne der Prothese ständig sichtbar waren.

Diese Mißgestaltung der Nase und Oberlippe behinderte Herrn N. natürlich in der Ausübung seines Berufes als Stehgeiger, und so kam er Ende Juni 1932 in das Kreiskrankenhaus Burg b. M. mit der Bitte, den Defekt zu beseitigen. Er trug noch immer die Immediat-Prothese aus dem Jahre 1929.

An Hand einer Orientierungs-Operation stellte Herr Prof. Dr. Lotsch fest, daß infolge von Schrumpfungsprozessen der Narben und infolge von Reitwülsten der Lippenschleimhaut der Oberrand der Prothese die Oberlippe mit nach oben zog. In einer zweiten Operation, auch in Lokal-Anästhesie, wurde ein solcher Schleimhautpolyp exstirpiert und das Narbengewebe mobilisiert. Hiernach war die Verziehung nach oben aufgehoben. Es stand nun fest, daß zur Beseitigung der Verunstaltung eine Umänderung der Prothese nötig war, die in ihrer Eigenschaft als Immediat-Prothese ja wirklich lange genug gedient hatte.

Die Behebung der Plattnase stößt wegen Fehlens der Nasenscheidewand auf gewisse Schwierigkeiten. Eine Knochenplastik kommt nicht eher in Frage, bevor die Prothese passend gemacht ist. — Der Patient wurde dem Zahnärztlichen Institut der Universität Berlin (Prof. Dr. Axhausen) überwiesen.

Hier wurden die im Oberkiefer noch stehenden Zähne 86| |468 mit Kronen versehen. |4 und |6 werden mit einer Schiene verbunden, die von einem Gilmore-Reiter federnd umgriffen wird. So erhält die Prothese auf der linken Seite ihren Halt. Auf der rechten Seite wird sie durch Klammern um 6| und 8| fixiert, die beide ihren Ausgangspunkt zwischen den beiden Zähnen haben, also T-förmig angeordnet sind. Hierdurch ist ein relativ sehr fester Sitz der Prothese erreicht.

Die Resektions-Prothese ähnelt einem normalen Zahnersatzstück und unterscheidet sich nur dadurch von diesem, daß auf ihrer palatinalen Seite an der Stelle des Kieferdefektes, also labialwärts, ein Kautschukkloß in die Höhe ragt. Diese Kautschukpelotte — natürlich ist sie hohl gearbeitet — bildet einen vollkommenen Abschluß zwischen Mund- und Nasenhöhle. Der Kloß wirkt aber

nicht nur als Obturator, außerdem stützt er die Weichteile des Gesichtes, besonders der Nase. — Prof. Dr. Axhausen hat im Anschluß an die Fertigstellung der Dauer-Prothese zur Stützung der Nase mehrere Knochen-Transplantationen gemacht, die uns hier aber nicht interessieren sollen. Der Endeffekt ist jedenfalls funktionell sowie kosmetisch außerordentlich befriedigend.

Ich bin jetzt am Ende meiner Ausführungen angelangt und möchte an dieser Stelle noch einige erläuternde Zeichnungen beifügen.

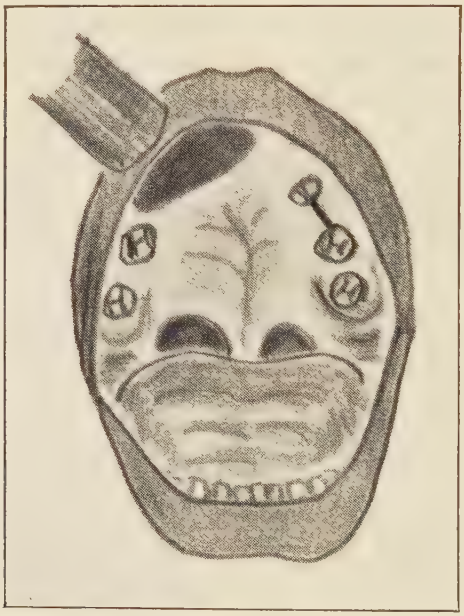

Fig. 1
Ansicht der partiellen Oberkiefer-Resektion
(Fall N.) bei entfernter Prothese.

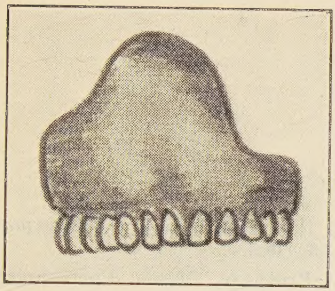

Fig. 2
Ansicht der dazugehörigen Resektions-Prothese von vorn.

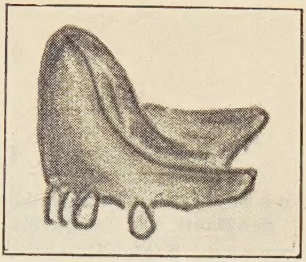

Fig. 3
Die Prothese in der Ansicht von der linken Seite.

Es ist mir eine angenehme Pflicht, Herrn Prof. Dr. Lotsch, der mir liebenswürdigerweise den Fall zur Verfügung stellte, und Herrn Priv.-Doz. Dr. Brandt auch an dieser Stelle meinen verbindlichsten Dank auszusprechen.

Literatur.

Axhausen: Die Kiefergeschwülste und ihre Behandlung. Korrespondenzblatt für Zahnärzte, Nr. 1, S. 13. 1927.

Axhausen: Kiefer-Resektion, -Plastik, -Prothese. Misch, Fortschritte der Zahnheilkunde. Bd. 6. 1930.

Ernst: Kiefer-Resektion, -Prothese, -Plastik. Misch, Fortschritte der Zahnheilkunde. Bd. 2. 1926. S. 973.

Hauptmeyer: Die Oberkiefer-Prothese. Handbuch der Zahnheilkunde von Partsch, Bruhn und Kantorowicz. Bd. 1. 1927. S. 337.

Hautant, Monodet, Verger: Traitement des épithelimas du maxillaire superieur par l'association chirurgie-curie therapie. J. de Chir. Nr. 3. 1926. S. 257. (Ref.: in Misch, Fortschritte der Zahnheilkunde. Bd. 4. L.—A. 1928. S. 326.)

Lexer: Die gesamte Wiederherstellungs-Chirurgie. 1931.

Lexer: Lehrbuch der allgemeinen Chirurgie.

Pichler: Die Kiefer-Resektions-Prothese. Handbuch der Zahnheilkunde von Scheff.

Pichler: Kiefer-Resektion, -Plastik, -Prothese. Misch, Fortschritte der Zahnheilkunde. Bd. 4. 1928. S. 1001.

Pichler: Kiefer-Resektion, -Plastik, -Prothese. Misch, Fortschritte der Zahnheilkunde. Bd. 5. 1929. S. 1027.

Pichler: Die Immediat-Prothese der beste Wundverband. Korrespondenzblatt für Zahnärzte. 45. Heft 3 und 4.

Pichler: Zur Oberkiefer-Resektion. Deutsche Monatsschrift für Zahnheilkunde. 1923. Heft 17.

Rosenthal: Kiefer-Resektion, -Plastik, -Prothese. Misch, Fortschritte der Zahnheilkunde. Bd. 3. 1927. S. 1045.

Schröder: Über den augenblicklichen Stand der zahnärztlichen Prothetik. Arch. für klin. Chir. CXVIII. 1921. S. 175.

Schröder: Die Anwendungsweise zahnärztlicher Prothetik im Bereich des Gesichtes mit besonderer Berücksichtigung des Kieferersatzes nach Resektionen. Korrespondenzblatt für Zahnärzte. Bd. 30. H. 3.

Witzel, K.: Chirurgie und Prothetik bei Kiefererkrankungen. 1905.

Lebenslauf.

Am 14. Februar 1910 wurde ich, Hans Joachim Zarges, als Sohn des Bankdirektors Willy Zarges und seiner Ehefrau Magdalene geb. Kuhfahl in Burg b. M. geboren. Daselbst bestand ich Ostern 1929 die Reifeprüfung am Viktoria-Real-Gymnasium.

Ich studierte dann Zahnheilkunde an der Universität Göttingen. Hier bestand ich Ostern 1931 die zahnärztliche Vorprüfung. Das erste klinische Semester verbrachte ich auch in Göttingen. Dann siedelte ich nach Halle a. d. S. über, wo ich im Juni 1933 die zahnärztliche Staatsprüfung mit Gut bestand.